Lane Medical Library

Ueber

eine cystische Geschwulst der Leber

(Gallengangscystadenom).

Mit 2 Tafeln.

Inaugural-Dissertation

zur Erlangung der Doctorwürde

in der

Medicin, Chirurgie und Geburtshülfe

der Hohen medicinischen Fakultät der Georg-Augusts-Universität

zu Göttingen

vorgelegt von

Arnold Siegmund

aus Berlin.

Göttingen 1889.

Druck der Dieterich'schen Univ.-Buchdruckerei
(W. Fr. Kästner).

Digitized by the Internet Archive
in 2026

https://archive.org/details/IA40154024_0349

Im December 1887 wurde dem Göttinger pathologischen Institute von Herrn Dr. Reichelt in Hannover eine Leber mit cystischem Tumor übersandt, welche Herr Professor Dr. Orth die Güte hatte, mir zur Bearbeitung zu überweisen.

Die Mitteilungen des Herrn Dr. Reichelt lauten so:

„Frau S., 65 Jahre alt, hat 9 Kinder leicht geboren, das letzte vor etwa 20 Jahren. Seitdem bemerkte sie, dass der Leib stärker blieb, als es sonst der Fall war. Seit jener Zeit hat sie auch stets an hartem Stuhl gelitten. Dass derselbe je thonfarben gewesen sei, bestreitet sie bestimmt; Medicamente hat sie nie genommen. Schmerzen hat ihr die Geschwulst nie bereitet, sie ist bis zuletzt eine starke Person gewesen, die immer schwer arbeiten konnte. Krank ist sie nach Aussage ihres Mannes nie gewesen, ausser vor 7 Jahren, wo sie wegen Appetitlosigkeit, Kopfschmerzen und Schmerzen in der Lebergegend 6 Wochen zu Bett lag. Sie wurde wieder so gesund, wie vorher. Sie hat immer behauptet, dass seit jener Zeit der Tumor nicht weiter gewachsen sei.

Zuletzt ist sie etwa 4 Wochen krank gewesen; ich sah sie zum ersten Male etwa 30 Stunden vor ihrem Tode. Nach langen Verhandlungen wurde mir gestattet, die Bauchsection zu machen und dazu nur eine halbe Stunde Zeit gewährt.

Die Bauchorgane waren sämmtlich gesund — macroscopisch! — Nur diese ungemein vergrösserte Leber mit der Cystenbildung fiel auf. Der Tumor war an seiner ganzen Oberfläche frei von Verwachsungen, nur die untere Fläche war adhaerent, und die Verwachsungen mussten mit dem Messer durchtrennt werden.“

Von der übersandten Leber habe ich folgenden Sectionsbefund aufgenommen:

An der Leber (Fig. 1) fällt ein grosser, aus vielen Cysten be-

stehender Tumor auf, welcher reichlich die Hälfte ihrer Oberfläche einnimmt und so, zumal er sämmtliche freie Ränder des von ihm besetzten Theiles überragt, die Gestalt des Organes völlig verändert. Man sieht an dem vom Tumor freigelassenen Teile der Leber zwei lange Ränder, einen ganz scharfen, welcher mit einer Kerbe, gebildet durch Zusammenfluss zweier flacher, in der Vorder- und Hinterfläche befindlicher, Furchen, versehen ist, und einen dickeren, unter dem sich der Grund der Gallenblase hervorwölbt. An der Vorderfläche zieht von der Gegend der letzteren zur vena cava quer über den Tumor hinweg das lig. suspensorium, die Grenzen der beiden grossen Leberlappen bezeichnend. Diese haben nicht das gewöhnliche Grössenverhältnis, vielmehr ist der linke viel zu klein, der rechte bedeutend zu gross.

Aus dem parallelen Verlauf der genannten Ränder zu dem lig. susp. ergiebt sich, dass diese die seitlichen Grenzen des rechten Leberlappens darstellen, welcher eine Gestaltveränderung erfahren hat, die ihrerseits die Lage der Gallenblase beeinflusste.

Diese merkwürdige Veränderung der Gestalt des rechten Leberlappens ist, da er am meisten von Cystenentwicklung betroffen ist, möglicherweise als die Folge einer vicariirenden Hypertrophie aufzufassen, oder besser, da die Leberläppchen nicht vergrössert zu sein scheinen, als Folge einer Neubildung von Lobuli; doch spricht die Einkerbung an dem rechten Rande des Lappens auch für die Beteiligung mechanischer Einwirkungen an der Gestaltung desselben (Schnürleber).

Der Tumor nimmt, da er sich auf beiden Seiten vom lig. susp. ausbreitet, auf der Vorderseite der Leber den linken Lappen ganz und dazu einen grossen Teil des rechten ein. Das Aeussere des Organes giebt die Abbildung No. 1 sehr gut wieder. Die Zeichnung des sagittalen Durchschnittes (Fig. 2) durch den rechten Lappen lässt erkennen, dass der von der cystischen Entartung befallene Teil desselben auch im Innern, und zwar bis in die Mitte, von Cysten durchsetzt wird.

Das Gewicht der Leber beträgt 2610 gr., die Höhe des linken Lappens 5 cm., des rechten 9. bezw. $7^1/_2$ cm., die Dicke des linken ist $= 12^1/_2$ cm., die des rechten $= 26$ cm. Der horizontale Durchmesser ist 35 cm. lang.

Die äusserst zahlreichen Cysten der Geschwulst zeigen alle Grössen zwischen der von Linsen und der von Hühnereiern, sind aber durchschnittlich nur kirsch- bis pflaumengross. Sie sind durch bindegewebige Wände von einander getrennt, in denen das blosse Auge kein Lebergewebe erkennt, sind prall gespannt durch Flüssig-

keit, haben aussen glänzende, etwas durchscheinende, glatte, bei manchen grün und rot gefärbte, Wandungen, die viel dünner und auch nicht so elastisch sind, wie die von Echinococcenblasen. Die innere Wandseite ist ebenso. Leisten, welche auf Vereinigung kleiner Cysten zu einer grosser deuten könnten, fehlen.

In dem vom Tumor freigelassenen Leberteil, dessen Farbe braun, dessen Festigkeit verstärkt, dessen Oberfläche glatt und dessen Lobuli deutlich sichtbar und anscheinend von gewöhnlicher Grösse sind, sitzt noch eine Anzahl zerstreuter Cysten von Linsengrösse und darunter; einige sind mit blossem Auge eben noch erkennbar, andere erreichen Wallnusgrösse. In der hinteren Leberfläche sind gleichfalls einige zu bemerken, besonders in der Gegend des lig. triangulare. Die ganze Unterseite zeigt viele durchschnittene Verwachsungen.

Beim Anschneiden entleeren die Cysten eine trübe gelbliche Flüssigkeit, welche einen flockigen Bodensatz ausfallen lässt. Sie ist dünnflüssig, nicht fadenziehend, und reagiert schwach alkalisch. Sie giebt mit Alkohol absolutus einen gelblich-weissen, in Wasser löslichen, mit Eisessig einen weisslichen, im Ueberschuss der Säure unlöslichen Niederschlag, welcher unter dem Microscop als eine feinkörnige Masse erscheint. Die Flüssigkeit ist demnach Mucinhaltig.

Die Gmelin'sche Probe (Salpetersäure + etwas rauchender Salpetersäure) ergab keine Gallenfarbstoffreaction. Dagegen entstand ein massiger Niederschlag von Eiweiss, der möglicherweise vorhandene Gallenfarbstoffe mit zu Boden gerissen und so die Probe gestört hat.

Der beim Stehen ausfallende Bodensatz enthält grosse, zum Teil in fettiger Entartung begriffene Plattenepithelien, ausserdem Fetttröpfchen und Fettkörnchenzellen.

Behufs microscopischer Untersuchung wurden aus der Leber 4 Stücke herausgeschnitten, und zwar:

No. I von den Grenzen des eigentlichen Tumors, woselbst ganz kleine Cysten mit unbewaffnetem Auge zu erkennen waren. Härtung in Alkohol absolutus.

No. II aus dem rechten Leberrand, einem für das blosse Auge cystenfreien Teil. Müllersche Flüssigkeit, dann Alkohol absolutus.

No. III Mitten aus der Tiefe des Tumors, sodass dies Stück nicht von der Leberoberfläche begrenzt wird. Alkohol abs.

No. IV aus der Gegend von No. I. Müllersche Flüss. und Alkohol abs.

Die microscopische Untersuchung ergab folgendes: In den vom

Stück No. I angefertigten, mit Picro-Lithiocarmin gefärbten Schnitten zeigt sich viel neugebildetes, sehr zellenreiches, junges Bindegewebe, welches sich keiner der von Charcot für die verschiedenen Arten von Lebercirrhose aufgestellten, und als für die Ursachen derselben bedeutsam erklärten, Verbreitungsformen des Bindegewebes in der Leber anschliesst, sondern bald die Grenzen der Lobuli innehält, bald, dieselben durchbrechend, kleinere und grössere Parenchym-Inseln umgiebt. Manchmal ist es flächenhaft so weit verbreitet, dass sehr viele Lobuli völlig verschwunden sind.

Der Uebergang des Lebergewebes in jenes gestaltet sich verschieden. Selten grenzt er sich scharf ab, meist ist er ein ganz allmähliger.

In dem Bindegewebe befindet sich ausser ziemlich weiten, aber wenig zahlreichen Arterien eine sehr grosse Zahl von Epithelsträngen, welche den Eindruck der, bei Cirrhose vorkommenden, neugebildeten Gallengänge machen. An vielen ist keine Lichtung zu erkennen, auch nicht im Querschnitt; andre dagegen besitzen Lichtungen, zum Teil sogar so weite, dass die Wand derselben von 30—40 Epithelzellen, beziehungsweise Kernen, umgeben wird. In diesem Fall sind sie mit seichten oder tieferen Ausbuchtungen versehen. Die meisten dieser Epithelstränge oder Kanäle verlaufen gerade, viele auch stark geschlängelt, ja selbst schleifenförmig; eine baumartige Verzweigung, wie sie bei Cirrhose so gewöhnlich besteht, ist selten, die von Orth und Anderen beobachteten netzförmigen Verbindungen fehlen völlig.

Das Epithel dieser Gebilde ist ein einschichtiges platt-cubisches mit sehr vielen Kernen. Im Querschnitt vieler dieser zelligen Gebilde fehlt, wie gesagt, eine Lichtung, in andern ist sie eben wahrnehmbar.

Hie und da finden sich kolbig erweiterte, mit Lichtung versehene blinde*) Enden der Cylinder und ausserdem eine grosse Zahl

*) Ackermann (35)**) hat auf Grundlage von Injectionspräparaten das Vorkommen blinder Endigungen der bei Cirrhose neugebildeten Gallengänge mit Entschiedenheit bestritten. Für den vorliegenden Fall muss ich aber behaupten, dass wirklich blinde Enden und nicht etwa convexe Schlängelungen vorliegen, welche jenes Bild nur vortäuschen. Dabei will ich aber gleich darauf hinweisen, dass das in Rede stehende Bindegewebe, wie später zu erörtern, wahrscheinlich nicht das Ergebnis einer interstitiellen Hepatitis ist, wie es in A.'s Präparaten der Fall war.

**) Die neben Namen gesetzten Ziffern beziehen sich auf die Nummern der hinten beigefügten Litteratur.

runder, eiförmiger, oder unregelmässig gebuchteter Cystchen, welche, wie auch die Gänge, bezw. Stränge, stets von mehr oder weniger verbreitetem, zellenhaltigem Bindegewebe umgeben sind.

Die Fasern und Zellen des letzteren ordnen sich hinter dem Epithel einigermassen parallel zur Wölbung der Cystchen, ohne den Eindruck einer wirklichen eigenen Wand zu machen, was auch für die Gänge gilt. Allmählich hört diese Ordnung auf und der Verlauf desselben zwischen den Neubildungen wird ein regelloser.

Eine der kleinen Cysten hat eine Wand von nur der halben Dicke eines Leberzellenbalkens (Fig. 5); man bekam daher zunächst den Eindruck, als ob sie sich frei innerhalb eines Acinus entwickelt habe, indess spricht der Umstand, dass sie mitten zwischen zwei venae centrales gelegen ist, doch auch für einen Zusammenhang mit dem Bindegewebe der Glisson'schen Scheide. Frei im Lebergewebe ist also keine Cyste entstanden.

Die Epithelien der kleinen Cysten haben dasselbe Aussehen, wie die der kleinen Gänge: Ihr nicht körniger Leib bleibt in Picro-Lithioncarmin farblos, ihre sehr dicht gelagerten Kerne sind von etwas wechselnder Grösse, durchschnittlich kleiner als die der Leberzellen; sie haben verschiedene, mehrseitige Gestalt, sind nicht deutlich bläschenförmig und färben sich dunkler, als die der Leberzellen.

Nach langem Suchen gelang es, an einigen der allerkleinsten Cysten die Einmündung eines Ganges mit demselben Epithel tadellos nachzuweisen. In dem einen Falle setzt sich die fast kugelrunde Cyste (Fig. 3), ohne dass der in sie einmündende Gang eine allmälige Erweiterung zeigte, an denselben an, sodass eine ganz plötzliche Erweiterung der Lichtung eintritt. Diese Cyste ist nicht durch den Schnitt eröffnet und dabei so klein, dass man bei verschiedener Einstellung der Schraube nach einander sämmtliche, die Kugeloberfläche überziehende Epithelien zu Gesicht bekommt.

In andern Fällen zweigen sich gleich mehrere Cystchen hinter einander von den Gängen ab (Fig. 4). Im Schnitt erscheinen die zwischen den einzelnen Ausbuchtungen des Ganges befindlichen Gewebsteile oft als ziemlich scharfe, nach der Mitte desselben vorspringende Leisten (Fig. 4, a). Sind die Ausbuchtungen zahlreich, so können die wunderlichsten Formen entstehen. Besonders reich an solchen Hohlräumen ist Stück IV, dessen Schnitte sich, mit blossem Auge betrachtet, wie ein Netz ausnehmen.

In allen Schnitten des Stückes I liegt eine fast hanfkorngrosse Cyste von etwas länglicher Gestalt unter der Leberkapsel. Ihre Wand ist auf der Seite der Leberkapsel folgendermassen gebaut:

In den tieferen Schichten der hier verdickten Kapsel liegen gleichmässig rot gefärbte, hyalin aussehende, knorrige, teilweise stark wellig verlaufende, Gewebsbalken, hie und da mit einigen Kernen untermischt; näher der Cyste folgen dann einige Leberzellenreihen mit schmaleren Zwischenräumen, als gewöhnlich; sodann Bindegewebe mit langen Kernen und schliesslich einschichtiges platt-cubisches Epithel. Die Dicke der Wand beträgt auf dieser Seite etwa $^1/_2$ mm. In ihr verlaufen einige der genannten kleinen Gänge parallel der Cystenoberfläche; ausserdem wird sie von einem etwas grösseren schräg durchsetzt, der mit freier Lichtung in die Cyste einmündet. Auf der Leberseite ist eine derartige Schichtung der Wand nicht vorhanden. Hier geht das Lebergewebe in eine bald ganz schmale, bald breitere Schicht eines zarten, zellenreichen Bindegewebes über mit einzelnen eingesprengten Leberzellen, was besonders bemerkenswert ist. Darauf folgt dann die Epithelschicht.

In einzelnen Cysten hat sich eine gelbe Masse abgelagert, von der sich wegen der notwendigen Schonung des Schnittes nicht entscheiden liess, ob sie aus Blut oder galligen Bildungen besteht.

An manchen Stellen (Fig. 6) — in viel grösserer Zahl in andern Stücken — umgiebt eine eigentümliche, gleichmässig rosa gefärbte Masse, welche sich bei starker Vergrösserung in ziemlich breite rote Fasern auflöst, unbestimmt geformte, bald dem Faserstoff, bald dem Schleimgewebe ähnliche Gebilde. Die zarten Fasern derselben setzen sich in die rosafarbenen Massen fort, quer in sie eintretend. Hie und da liegen Kerne in ihnen, deren Herkunft sich nicht erweisen liess, die aber an die der Gallengangsepithelien erinnern. Diese Gebilde sind anderwärts faserig und enthalten dann Bindegewebszellen, ja auch deutlich sichtbare gefüllte Blutgefässchen.

Die Leberzellen nehmen in Picro-Lithioncarmin die bekannte gelbliche Farbe an; ihre Kerne sind verschieden gross.

Stück II.

Enthält auch Bindegewebe, welches sich aber von dem in I gesehenen bedeutend unterscheidet. Denn:

1. ist es zellenarm, also altes fertiges Bindegewebe.

2. ist es nicht so regellos verbreitet, wie jenes, vielmehr ist es zu schmaleren, eben noch mit blossem Auge wahrnehmbaren, Zügen geordnet, welche eine Verdickung der Glisson'schen Scheide darstellen, meist zwischen den Läppchen verlaufen, an manchen Stellen aber auch Teile derselben, ja sogar einzelne Zellen umwuchern und mit der etwas verdickten Leberkapsel zusammenhängen. Dieses Bindegewebe findet sich auch in der Tiefe dieser Lebergegend und

ist deshalb wohl (im Gegensatz zu dem in No. I beobachteten, wie später zu besprechen sein wird) auf eine interstitielle Hepatitis zurückzuführen.

3. enthält es kaum einige der kleinen Gänge; die wenigen vorhandenen sind im Querschnitt mit Epithelien erfüllt.

4. sind auch microscopisch keine Cysten zu finden.

Die Leberzellenkerne färben sich in diesem Stücke im Allgemeinen nicht.

Stück III.

Nur in wenigen der hier grossen Cysten, welche nie unter einander in Verbindung stehen, ist noch Epithel zu sehen. Natürlich ist wegen des gegenseitigen Druckes keine einzige Cyste mehr rund. Die ganze zwischen denselben belegene Gewebsmasse besteht aus Bindegewebe, welches näher der Oberfläche der Cysten knorrige, wellig verlaufende Züge bildet, weiterhin lockerer wird, und vielfach Spalten und auch zellhaltige Schichten zeigt. An vereinzelten Stellen sieht man auffallender Weise noch wohlerhaltene Leberzellen, ausserdem heerdweise viele recht kleine Zellenstränge und geringe Erweiterungen derselben; in der Wand einzelner Cysten auch gefüllte Blutgefässe. Schliesslich fiel in diesem Stücke das Vorkommen krystallinischer, unregelmässiger, durchscheinender Tafeln innerhalb der Cysten auf; dieselben sind farblos und haben manchmal dunkle Körner in sich. Letztere verschwinden auf Zusatz von Salzsäure, sind also Kalkkörnchen, die Tafeln selbst widerstehen der Salzsäure, geben aber auch mit concentrierter Schwefelsäure und Jod-Jodkalium keine Cholestearin-Reaction. Dagegen scheiden sich dabei auf einigen Tafeln Fettsäure-Krystalle aus.

Stück IV ist so reich an Hohlräumen, dass seine Schnitte netzförmig aussehen, gleichfalls am reichsten an jungem Bindegewebe, und desshalb arm an Leberzellen.

Obwohl es nun mehr als wahrscheinlich war, dass die kleinen Gänge neugebildete Gallengänge seien, wurde an einigen Schnitten von Stück IV nach Gallenablagerungen in den Cysten gesucht. Es fanden sich dabei in einigen gelbe Massen wie in I, die mit der Gmelin'schen Salpetersäuremischung eine grüne Farbe erzeugten, also als gallenfarbstoffhaltige Stoffe anzusehen sind. Mithin müssen die Cysten, also auch die mit ihnen in Verbindung stehenden Gänge mit absonderndem Lebergewebe in Zusammenhang sein. Auch diese Thatsache spricht für ihre Natur als Gallengänge.

Das anatomische Ergebnis der Untersuchung ist also: In Teilen einer von interstitieller Entzündung befallenen

Leber hat eine massenhafte Neubildung von Gallengängen stattgefunden mit cystischen Erweiterungen ihrer blinden Enden oder mit seitlichen Ausbuchtungen. Die Cysten sind ausser den kleinsten der kleinen bereits abgeschnürt.

Wann und wie erfolgte die Cystenbildung?

Nimmt man ein sehr langsames Wachstum der Cysten an, so wäre vielleicht die Angabe der Frau, ihr Leib sei nach ihrer letzten, vor etwa 20 Jahren erfolgten, Entbindung stärker geblieben, auf beginnende Cystenbildung zu beziehen; will man nicht so weit zurückgreifen, so besteht doch sehr wahrscheinlich ein Zusammenhang der letzteren mit den vor 7 Jahren aufgetretenen Leberbeschwerden der Frau. Darnach wären die ältesten Cysten mindestens 7 Jahre alt. Der anatomische Befund erlaubt diesen Schluss durchaus; denn wenn die Cysten schnell gewachsen wären, so könnten sich im Stück III — dem der Mitte des Tumors entnommenen — mit dem vielen alten Bindegewebe und den dadurch gesetzten ungünstigen Ernährungsverhältnissen keine gesunden Leberzellen mehr vorfinden, was aber der Fall ist; vielmehr müssten sie längst zu Grunde gegangen sein.

Will man die Cysten in die allgemeine Ordnung der Cysten einreihen, so ist der Gedanke an Gallenstauung als Ursache naheliegend. Und in der That sprechen verschiedene Verfasser von Gallenstauungscysten. So erwähnt Frerichs (2) Erweiterungen an Gallengängen bei Cirrhose durch den Einfluss schrumpfenden Bindegewebes, ferner andre, in Folge von Verstopfung oder Zusammendrückung derselben entstandene. Er fügt hinzu: „Zuweilen entstehen auf diesem Wege sackförmige Hohlräume, Cysten, welche nach allen Seiten geschlossen sind. .... Cruveilhier (13) hat eine solche Anomalie abgebildet (Tome I. Livr. XII. pl. IV. fig. 3), leider ohne

genaue Details über den Krankheitsfall beizufügen.“ Schliesslich bemerkt Frerichs noch, dass bei Schafen, welche an Distoma hepaticum leiden, ampullenförmige Erweiterungen im Zusammenhang mit Gallengängen beobachtet worden seien.

Beschriebene Fälle sind meiner Kenntnis nach nicht häufig. Der von North (14) ist nicht ganz beweisend für Stauung, deutlicher scheint ein von Frarier (27) in den Bulletins de la Société anatomique niedergelegter. F. fand bei völliger Versperrung des duct. cysticus und choledochus die Lebergänge und ihre kleinen Aeste bedeutend erweitert; durch Aufschneiden derselben gelang es ihm, die Verbindung mit zahlreichen, in der ganzen Leber zerstreuten, bis haselnussgrossen Cysten nachzuweisen. Diese enthielten ein Gemisch von Galle und Eiter. F. spricht nicht ausdrücklich von Stauungscysten, setzt aber schweigend einen solchen Ursprung voraus.

Haben nun in unserem Falle die Cysten eine derartige Ursache? Beim Versuche des Nachweises stösst man sofort auf Schwierigkeiten. Denn es müsste der eine Stauung bewirkende Verschluss, wegen der unregelmässigen Verteilung der Cysten in der ganzen Leber, an zahlreichen verschiedenen Stellen eingetreten sein; eine Bedingung, für welche sich mangels vorhandener Steinbildung, Parasiten und schrumpfenden Bindegewebes kein Grund finden lässt. Auch Epithelwucherung als Verschlussmittel fehlt.

Ferner sprechen gegen eine ursächliche Stauung in unserm Falle zwei Gründe und zwar:

1. Die ganz plötzliche Erweiterung von Gängen (siehe Fig. 1).

2. Das Vorhandensein scharf vorspringender Scheidewände (Fig. 4, a) zwischen benachbarten, aus demselben

Gange sich abzweigenden, Hohlräumen. Denn da sich in diesen Zwischenwänden nichts findet, was für besondere Widerstandsfähigkeit spricht, so müssten dieselben unter dem Drucke einer aufgestauten Flüssigkeit längst verschwunden oder wenigsteus abgeplattet sein, wie die Nierenpapillen bei Harnstauung.

Ausserdem muss ich bekennen, dass mir die Bildung von Gallengangscysten durch Stauung überhaupt nicht recht fasslich erscheint. Da nämlich nach unsern anatomischen Kenntnissen die interlobulären Gallengänge nicht blind enden, sondern als Gallencapillaren sich in's Innere der Läppchen hinein fortsetzen, so wäre bei eintretendem Verschlusse eines Gallenganges zwar eine Erweiterung desselben, wie auch der kleineren in ihn einmündenden Aeste zu erwarten, nicht aber die Bildung blinder Hohlräume. Demnach möchte ich auch in dem oben erwähnten Falle von Frarier das Vorkommen von Gallengangscysten nicht ohne Weiteres als Folge des Verschlusses des duct. cysticus ansehen, sondern halte eine Unabhängigkeit beider Erscheinungen nicht für ausgeschlossen.

von Recklinghausen (1) hat in einer grossen Arbeit über die Entstehung von Schleimcysten sich auch über die der Flimmercysten in der Leber geäussert, welche Friedreich (4), Eberth (3) und er selbst beobachteten. Er führt die Cystenbildung auf eine vorhergehende Myxadenitis hyalinosa, beziehungsweise fibrosa, zurück, die nachweislich an einzelnen Stellen zu dauernder Versperrung führte. Die Erweiterung leitet er dann vom Fortbestehen der Absonderung des Schleimes seitens der Schleimdrüschen im Verein mit der ausserordentlichen Quellbarkeit des Schleimes ab.

In unserm Falle liegt die Sache anders. Die sich

erweiternden Gänge sind neu entstandene, pathologisch, nicht physiologisch vorhandene; sie haben keine Schleimdrüsen und eine Myxadenitis fehlt.

Ueberhaupt sind wohl die einzeln auftretenden Cysten — v. Recklinghausen, Eberth und Friedreich fanden nur je eine — von den massenhaften zu trennen.

Die vielfach [Juhel-Rénoy(8), Sabourin(9), Courbis(11), Bristowe(20), Babinski(26), Joffroy(28), Leboucher(29) u. A.] beschriebenen, gemeinsam vorkommenden Leber- und Nierencysten werden auf eine Anlage im Mutterleibe zurückgeführt. In unserm Falle waren die Nieren normal.

Von der Sabourin'schen(10) Einteilung in 1. eigentliche Gallencysten von grösseren Kanälen, 2. angiomatöse biliäre Cysten aus Kanälen, welche aus Leberzellbalken (bei Cirrhose) entstanden sind, 3. Cysten aus vasa aberrantia, 4. Cysten aus Schleimdrüsen der Gallengänge, 5. mikroscopische Cysten durch noduläre Hyperplasie und Adenome — von dieser Einteilung komme ich noch später auf No. 2 und 5 zurück.

Nach Ausschluss aller jener Ursachen, welche Cysten hervorzurufen im Stande sind, muss man die Möglichkeit, die Cysten seien echte Neubildungen, Adenome, in Betracht ziehen. Für ihre Natur als solche spricht zunächst der Umstand, dass nach der per exclusionem geführten Beweisführung nichts anderes mehr übrig bleibt. Wichtiger ist aber das, nach der so äusserst früh erfolgenden Abschnürung, fortgesetzte Wachstum der Gebilde. Ein so andauerndes Wachsen pflegen wir ja als eines der Kennzeichen von Geschwülsten anzusehen. Auch auf die kleinen Gänge müssen wir den Namen „Geschwulst“ anwenden. Wir haben zum Teil blind endende Gallengänge vor uns. Dieselben lassen sich, da normaler Weise solche

nicht vorhanden sind, nur als seitliche Auswüchse andrer auffassen, und verdienen somit den Namen „Sprossen“ oder „Knospen“. Diese Knospen sind dann teils massiv, ohne Lichtung, „Vollknospen“, und bilden erst nach einer gewissen Zeit an ihren Enden einen sich später abschnürenden Hohlraum — oder sie erscheinen gleich von vornherein als „Hohlknospen“, Ausbuchtungen, welche tiefer und tiefer werden und sich schliesslich abschnüren. Es ist dies ein Vorgang, wie er sich z. B. auch bei der Bildung des Ovarial-Kystoms zeigt; bei diesen sind es die Drüsenschläuche, welche seitliche Sprossen treiben; diese werden dann zu Cysten.

Darnach würden unsre Cysten als Cystadenome der Gallengänge zu bezeichnen sein. Es liegen mehrere Beobachtungen über Adenome in der Leber vor. Betrachten wir einige näher des Vergleiches wegen!

Kelsch und Kiener (36) haben 1876 in einer Arbeit über Adenome in diesem Organ eine Trennung derselben in zwei Arten vorgenommen und sie als „adénomes hépatiques“ und „adénomes biliaires“ unterschieden. Sie fanden (Observation I und II) knotige Leberzellenadenome, wie sie Griesinger und Rindfleisch sowie Eberth (39) an einem in Zürich zur Beobachtung gekommenen Falle schon beschrieben hatten. Dieselben entstanden durch Sprossung von Leberzellenbalken oder durch allseitiges Wachstum der Lobuli. Ihre Zellen zeigten Kernvermehrung und Vermehrung ihrer selbst durch Teilung, und die von ihnen ausgekleideten Kanäle bildeten ein unregelmässiges Maschenwerk: „Adénome hépatique“.

Gleichzeitig fanden die beiden Forscher (in Observation II) in dem Bindegewebe der sehr heftigen Hepatitis auffallend viele neue Gallengänge. Gegabelt, netzartig verbunden, oft bedeutend erweitert, sprungfederförmig gewunden, verbreiten sich diese Röhren in vielen Verzweigungen um die in Atrophie begriffenen Lobuli, dringen sogar in's Innere derselben ein und setzen sich an die Stelle der Leberbalken. Sie finden sich auch zu Nestern vereinigt, in denen sie von einander durch Wände aus jungem Bindegewebe getrennt werden. Ihr einschichtiges Epithel hat in den kleinsten Gängen einen deutlichen Kern und wenig Protoplasma, in den grösse-

ren Gängen ist das Epithel cubisch, in den grössten cylindrisch. Lichtungen sind kaum oder gar nicht zu erkennen.

In günstigen Schnitten ist der Uebergang von Leberbalken in diese Kanäle zu sehen und die allmähliche Veränderung der Leberzellen (S. 647).

An anderen Stellen bilden dieselben kein Netz, sondern durchziehen regellos das Bindegewebe, welches an Stelle des völlig verschwundenen Lebergewebes getreten ist. Sie sind hier oft buchtig und mit seitlichen Ausläufern versehen und enden oft in einfache oder doppelte, gewöhnlich sehr erweiterte Blindsäcke. Ihr Epithel ist 1—3schichtig, cubisch oder cylindrisch. „Diese Zellen sind nichts anderes, als die Epithelien von Gallengängen mittlerer und grösserer Weite.“ Kelsch und Kiener knüpfen daran die Bemermerkung: „Wir sind versucht, den Namen »Polyadénomes biliaires« auf diese eingekapselten oder freiverbreiteten Haufen von Ausführungsgängen anzuwenden und eine gewisse Analogie, einen gewissen Parallelismus, zwischen der Vermehrung der absondernden Drüsenteile (adénomes hépatiques) und der Neubildung und knotigen Anhäufung der Abfuhrwege (adénomes biliaires) zu sehen.“

Greenish (34) wurde 1882 durch Befunde an 2 von 3 beobachteten Fällen von Adenomen in der Leber gleichfalls zur Trennung von Leberzelladenomen und Gallengangsadenomen gebracht. Ich lasse seine Beobachtung No. I im Auszuge folgen: Im rechten Leberlappen eines 61jährigen Mannes sass ein reichlich erbsengrosser, runder, scharf abgegrenzter, derber Knoten, vom Lebergewebe durch einen Bindegewebssaum abgetrennt; er besteht der Hauptmasse nach aus schmalen, vielfach gewundenen, verzweigten und unter einander zusammenhängenden Schläuchen und Cylindern, eingebettet in Bindegewebe. Die Zellen derselben sind kaum halb so gross, wie die Leberzellen und gleichen am meisten denen der kleinen Gallengänge. Das Gesammtaussehen der zelligen Gebilde erinnerte gleichfalls sehr an das von Gallengängen. Epithel 1—6 schichtig. Lichtung vorhanden oder fehlend. Am Rande der Geschwulst ausserdem Kanäle, die leicht als Gallengänge zu erkennen waren; sie setzten sich, wie vielfach zu sehen, in jene Gebilde fort, wobei sich ihre Zellen allmählich in die jener umformten. Benachbarte Leberzellen mit Fett infiltriert.

In seiner Beobachtung II beschreibt Greenish in der Leber eines 75jährigen Weibes eine bohnengrosse, derbe im Schnitt körnige, einer acinösen Drüse ähnliche Geschwulst. Sie hat eine Bindegewebskapsel und wird im Innern durch Bindegewebswände in Läppchen geteilt. Diese sehen im Schnitt verschieden aus, zum Teil

erinnern sie weder in ihrer Form noch in der Anordnung und Beschaffenheit der Zellen an normales Lebergewebe oder überhaudt an ein physiologisches Drüsengewebe.

Die Zellen erinnern in den Randgegenden der Läppchen noch am ehesten an Leberzellen, im Inneren durchaus nicht mehr. Man sieht einen allmähligen Uebergang dieser in jene und ebenso einen Uebergang jener in die Epithelien von Cylindern, welche denen der Beobachtung I gleichen, somit also eine Fortsetzung von Gallengängen darstellen.

Greenish fügt hinzu: „Diese Bilder sprechen dafür, dass auch in diesem Falle die neugebildeten Drüsenelemente aus den Gallengängen hervorgegangen sind, nur dass die Zellen zum Teil eine höhere Entwicklungsstufe erreicht haben, als im vorigen Falle.“ Zu diesen Gebilden rechnet G. noch einen Fall, den Wagner (38) (S. 473) beschreibt.

Birsch-Hirschfeld (33) lässt in seinem Lehrbuch p. 953 gleichfalls die Möglichkeit der Adenombildung durch Wucherung des Gallengangepithels offen. Er sah in einer Leber massenhafte Knoten verschiedener Grösse, „zwischen ihnen an manchen Stellen umfängliche Wucherung schwieligen Bindegewebes. Hier nun ..... bedeutende Wucherung des Epithels der intraacinösen Gallengänge, durch welche dieselben zum Teil in ganz solide Zellmassen umgewandelt wurden; ferner fanden sich an denselben auch sinusartige Ausbuchtungen und solide Sprossen.“

Sabourin (9) veröffentlichte 1882 Beobachtungen über gleichzeitig vorkommende Leber- und Nierencysten.

I. In einem Fall von „teilweiser cystischer Entartung der Leber und Nieren bei granulirter Cirrhose und Bright'scher Krankheit“, fand S. die Bindegewebszüge in der Leber voll alter und neuer Gallengänge. Die umschlossenen Lebergewebsreste erlitten oft in geschlossener Masse die Umbildung in solche. Die alten Gänge zeigten eine chronische, allgemeine Entzündung mit Verstopfung durch Epithelpfröpfe. Die neuen gingen sichtbar aus Leberzellenbalken hervor; einige schon erweitert. Epithel einschichtig. Ferner fand er einen Heerd kleiner Hohlräume in einer Form, die ihn zur Bezeichnung „angiomes biliaires“ veranlasste, und schliesslich grosse ein- und mehrkammerige Cysten. Eine Einmündung von Gallengängen in diese hat er nicht gesehen, aber wegen der verschiedenen Weiten der Hohlräume nimmt er doch eine Entstehung der Cysten aus den Gallengängen an, wobei er die „angiomes biliaires“ als ein Mittelglied betrachtet. Er stellt die Entstehungsweise der Cysten so dar: „In Leber und Nieren verliert durch das

Vorhandensein der Cirrhose eine grosse Zahl der Drüsenbestandtheile alle »caractères fonctionels«, ihr Epithel kehrt durch eine Reihe von Veränderungen zum »état indifférent« zurück.“ Diese sollen dann, wie es die Regel bei der Cirrhose zu sein scheine, atrophiren. „Aber“, fährt er fort, „durch eine Abweichung von diesem gleichsam normalen Vorgang, eine Abweichung, deren Ursache in ihrem Wesen uns entgeht, wird dieser Uebergangszustand der Zeitpunkt, in dem das Epithel .... auf eigne Faust wächst, ohne dass irgend etwas im gestaltlichen oder mikrochemischen Verhalten bliebe, was an den früheren Zustand dieses Epithels erinnerte. Nur ihr Sitz kann beweisen, dass es früher arbeitendes Epithel der Leber und Nieren gewesen sei.“

S. erklärt seine Cysten für „echte cystische Epitheliome“ und setzt sie den polyadénomes von Kelsch und Kiener zur Seite. Er hält den Vorgang für „processus épithélial primitif“.

Eine zweite Beobachtung zeigte in dem cirrhotischen Gewebe viele neue Gänge und Massenumformung einer ganzen Gegend von Leberzellbalken in „pseudocanalicules biliaires“, oft mit blinden Enden versehen, in denen bräunlich-grüne Klumpen lagen. Ausserdem waren wieder einige Gallengangsangiome vorhanden, Cysten aber nicht; der Vorgang war also nicht so weit gediehen, wie in der ersten Beobachtung.

Indem er nun seinen Fall den polyadénomes von Kelsch und Kiener anreiht, knüpft er folgenden Schluss über die Geschichte der gesehenen Epitheliome daran; er sagt: „Wenn auch das regelmässige Schicksal der neugebildeten Kanäle die allmähliche Atrophie ist, so ergiebt sich aus dieser Gesammtheit von Thatsachen, dass wir einige Arten der Abweichung von dieser Atrophie-Entwicklung kennen:

1. Durch Wucherung ihres Epithels und Auswachsen desselben zu blinden Enden (cul-de-sac) können diese neuen Gallengänge zu polyadénomes (Kelsch und Kiener) werden.

2. Durch ganz besondere Entwicklung ihres Epithels an der Oberfläche können diese neuen Kanäle der Entstehung angiomatöser Geschwülste voraufgehen, welche wegen ihrer Ableitung von den Gallengangs-Netzen den Namen Gallengangs-Angiome verdienen. Diese Veränderung sitzt mitten im cirrhotischen Gewebe.

3. Gallencysten- „secundärer Erweiterung der Angiome.“

Ein dritter Fall war wie der erste.

Die bisher beschriebenen und von mir angezogenen Fälle von Gallengangsadenomen haben zum Teil allerlei

mit dem unsrigen gemeinsam, und doch deckt sich keiner völlig mit ihm. Am wenigsten ähnlich sind ihm die beiden Greenish'schen Fälle, weil ihnen die Cysten fehlen. Der von Birch-Hirschfeld kommt ihm näher, denn die „soliden Zellmassen zeigten auch sinusartige Ausbuchtungen." Kelsch und Kiener beschreiben Buchten, Vortreibungen, Schlängelungen der Röhren und schliesslich auch „einfache oder doppelte, gewöhnlich sehr erweiterte, blinde Endigungen." Diese letzteren sahen wir auch in unserm Falle (Fig. 3 u. 4) und fassten sie als kleinste, noch nicht abgeschnürte Cysten auf. Also etwas Gemeinsames!

Sabourin's Angiome fehlen freilich in unserm Falle, jedoch ist dies kein wesentlicher Unterschied, da das Bild eines Angiomes nur durch die grössere Menge erweiterter Gänge hervorgerufen wird.

Die Beobachtung von Kelsch und Kiener kommt also der unsrigen am nächsten.

Zu beachten ist ferner ein von Hueter (6) 1887 beschriebener Fall. Auf der chirurgischen Klinik in Göttingen wurde einem 11jährigen Mädchen eine, $2^1/_2$ ltr. bräunlich-grauer Flüssigkeit haltende, Cyste von der untern Leberfläche entfernt. Nachdem sie 1 Jahr in Alkohol gelegen hatte, untersuchte sie H. in dem pathologischen Institut.

Wand bindegewebig, $^1/_2$—4 mm. dick, umgeben von einem sich verdünnenden und allmählich aufhörenden Mantel von Lebergewebe. In ihr sass eine zweite apfelgrosse, mit der grossen durch eine Oeffnung in Verbindung stehende Cyste, und eine ganze Anzahl kleinerer befand sich in der Wand der grossen. Microscopisch ergab sich daselbst Verfettung der Leberzellen und eine Bindegewebswucherung von der Unregelmässigkeit der Verbreitung, wie in unserm Falle. An wenigen Stellen cyanotische Atrophie. Das Epithel der mittelgrossen (microscopischen) Cysten cylindrisch, das der grösseren mehr abgeplattet. Die Cysten waren rund oder eiförmig,

oft gebuchtet; er sah mit demselben Epithel ausgekleidete Gänge in sie einmünden, welche sich oft mit andern gabelig vereinigten.

Der Befund ist also, abgesehen von der gleichgültigen Verschiedenheit des auskleidenden Epithels dem unsern wohl gleich. Hueter selbst denkt an die Möglichkeit der Bezeichnung „Cystadenoma".

Zum Schluss muss ich noch auf eine Beobachtung Naunyn's (24) eingehen.

Dieser fand in der ganzen Leber graue Fleckchen von höchstens Hirsekorngrösse, die auf Druck eine, völlig gewöhnlicher Galle gleichende, Flüssigkeit von sich gaben. Im microscopischen Schnitt zeigten die Geschwülstchen, welche in jungen Verdickungen der Glisson'schen Scheide lagen, viele Lücken. Dieselben haben selten runde oder eiförmige Gestalt, sind meist buchtig, indem Bindegewebspapillen in sie vorspringen. Sie stehen unter einander in Verbindung, sind von Pflasterepithel überzogen, „das auf's Genaueste dem der feineren Gallengänge gleicht", und enthalten gelbe formlose Massen. Hin und wieder liess sich im Schnitte die Einmündung von Gallengängen in die Cysten sehen. (Die von N. beigefügte Zeichnung gleicht den unsern völlig). „Man sieht dann in einzelnen Fällen das Lumen derselben sich plötzlich zu einem ziemlich umfangreichen Hohlraume erweitern, während das Epithel des Gallenganges in das die Wand des Hohlraumes auskleidende continuierlich übergeht. Der betreffende Gallengang scheint mit dieser Erweiterung stets zu enden, wenigstens war ein Zusammenhang letzterer mit einem zweiten Gallengange niemals nachzuweisen."

Ausser diesen Formen finden sich, gleichfalls in Verbindung mit Gallengängen stehende Hohlräume mit vielen Ausbuchtungen, welche durch eigenes Wachstum immer tiefer werden, während gleichzeitig bindegewebige Wucherungen sie an einzelnen Stellen wieder verengern. So entsteht ein „System höchst unregelmässiger, bald spaltartiger, bald gangartiger, unter einander vielfach communicierender Hohlräume." Hat die Geschwulst Mohnkorngrösse erreicht, so wächst sie nicht mehr „rein passiv unter dem Druck aufgestauter Galle", sondern durch knospenartige Epithelsprossen der Wand, welche in das Bindegewebe hineinwuchern, sich schliesslich aushöhlen und mit der Mutterhöhle in Verbindung bleiben. Dieser Befund deckt sich bis auf die fehlende Abschnürung in allen Einzelheiten mit dem unseren.

Naunyn hat seinen Fall Cystosarcoma hepatis ge-

nannt; indess scheint es doch wohl gerechtfertigt, ihn dem Hueter'schen und meinem anzureihen und die drei Neubildungen, vielleicht auch den Fall von Kelsch und Kiener, als Gallengangs-Cystadenome zu bezeichnen. Vielleicht gehört zu ihnen noch der eine oder andre Fall der beigefügten Litteratur, z. B. der von Sabourin. Beweisend ist keiner.

Die Cysten erreichen, wie wir gesehen haben, durch andauerndes Wachstum bedeutende Grössen. Es liegt dabei nahe der Gedanke an eine mögliche Rückbildung einer Anzahl derselben, welche etwa eine geringere Kraft der Ausbreitung besitzen. Zur Prüfung dieser Frage muss ich auf einen oben beschriebenen Befund eingehen und zwar auf die Gebilde, deren eines Fig. 6 zeigt.

Diese Dinge möchte ich für Schnitte von Hohlräumen halten, da die eigentümlich hyalin aussehende Masse a im Schnitte einen völligen Ring darstellt, und da nach Anfertigung einer Reihe von Schnitten in den letzten derselben diese Masse eine mehr flächenhafte Verbreitung hatte. Der Verdacht, sie stelle die veränderte Wand einer Cyste dar, ist naheliegend, und man könnte an einen Rückbildungsvorgang denken. Was aber bedeutet die eigentümliche Füllmasse? Sie ähnelt, wie wir wissen, bald dem Faserstoff, bald dem Schleimgewebe, zeigt in andern Schnitten Bindegewebe mit deutlichen Kernen, ja selbst gefüllte Gefässe, sodass man an einen fortschreitenden Vorgang, an das Bild einer Vene mit Organisation eines Thrombus erinnert wird. Nur liegt ein wesentlicher Unterschied gegenüber der Thrombenorganisation darin, dass die Cysten keinen einer Organisation fähigen Inhalt besitzen. Angenommen, es habe sich vor der Entwicklung dieser Füllmasse ein solcher in den Cysten nicht gebildet — und nichts spricht dafür, dass

es geschehen sei —, so ist eine Entwicklung von Gewebe aus der Cystenwand heraus, an welche man demnächst denken müsste, ein Vorgang, für den man vergeblich eine Analogie sucht.

Sabourin (9. S. 220 und 221) beschreibt bei Besprechung der Cysten ähnliche Gebilde als „des tissus fibro-muqueux“ und bildet sie auch ab. Er redet von einer Art Heilung und nennt diese Gebilde geradezu „Cystenleichname“. Ob diese Auffassung richtig ist, lässt sich jetzt noch nicht entscheiden, vielleicht später, wenn erst mehr Beobachtungen dieser merkwürdigen Gebilde vorliegen werden.

Eine weitere zu erörternde Frage ist die nach dem Zusammenhang zwischen der Entwicklung der Adenome und der des vorhandenen Bindegewebes.

Wir haben, wie bemerkt, in der vorliegenden Leber zwei Arten von Bindegewebe, welche sich in Beziehung auf ihre Verbreitungsform, ihr Alter, ihren Gehalt an Gallengängen und durch ihren Sitz im Organ deutlich von einander unterscheiden. Die eine Art verdankt einer Hepatitis interstitialis ihren Ursprung, ist alt und kommt überall da vor, wo die Cysten fehlen; die andre besitzt im Gegensatze zu jener als Zeichen der Jugend eine grosse Menge von Zellen, und findet sich nur in der Umgebung der kleinen Cysten und Gallengänge, deren Gebiet sie nie weit überschreitet. Es muss also ein engerer Zusammenhang zwischen dem jungen Bindegewebe und der Adenombildung bestehen, als zwischen dem alten und diesen Gebilden. Daher muss man, so meine ich, bei Untersuchung der Frage nach dem Verhältnis zwischen der Entstehung des Bindegewebes und der der Adenome diese beiden Arten von Bindegewebe aus einander halten.

Was zunächst das alte, durch Hepatitis entstandene,

betrifft, so scheint mir nicht viel Grund für die Annahme vorhanden zu sein, seine Entstehung habe die der Cystadenome bewirkt. Denn Cirrhose ist eine ebenso häufige Krankheit, wie die Adenome eine selten beobachtete sind. Allerdings sind Cysten (Frarier, 9.) wie auch Adenome (Simmonds, 31.) häufig gerade in cirrhotischen Lebern beobachtet worden, aber damit ist, bei der verhältnismässig geringen Zahl von Beobachtungen dieser epithelialen Gebilde, ein ursächlicher Zusammenhang zwischen beiden Krankheiten noch nicht erwiesen. Ich betrachte daher vorläufig die vorhandene Hepatitis und die Adenombildung als unabhängig von einander.

Das junge Bindegewebe anlangend, meine ich ebenfalls, dass es nicht die Mutter der Adenome sei, sondern halte das umgekehrte Verhältnis für wahrscheinlicher. Wir finden ja überhaupt in der Leber eine Bindegewebsentwicklung als Antwort auf die mannigfaltigsten Reize.

So werden die Blasen des ein- wie des mehrkammerigen Echinococcus von Bindegewebe umgeben, und zwar die letzteren nicht nur in ihrer nächsten Nähe; bei Syphilis, bei Stauungen des Pfortaderblutes wie der Galle erscheint Bindegewebe. Für besonders wichtig aber halte ich wegen der Analogie der Fälle die Entstehung desselben im Gefolge epithelialer Vorgänge. Nach Orth (16) können sich knotige Hyperplasieen durch eine förmliche bindegewebige Kapsel von ihrer Umgebung abgrenzen. Eberth machte einen gleichen Befund in dem Griesinger-Rindfleisch'schen Falle von hyperplastischen Knoten der Leberzellenbalken; die grösseren derselben waren von einer zarten Kapsel jungen Bindegewebes umgeben. Kelsch und Kiener (36), Greenish (34), Williglk (41), Jungmann (37) sahen Aehnliches. Nach diesen Beobachtungen erscheint die Behauptung, die Gal-

lengangsentwicklung sei die Ursache des Hervorspriessens jungen Bindegewebes, als durchaus zulässig. Sie erhält noch eine Stütze in dem Umstand, dass mit zunehmendem Alter der Cysten auch das Bindegewebe an Masse zunimmt.

Wir kommen nun zur Frage nach dem Ursprunge der Gallengänge. Ueber den Ursprung solcher Gänge sind, soweit die bei Cirrhose und acuter Leberatrophie neugebildeten in Betracht kommen, die Pathologen verschiedener Ansicht. Seit längerer Zeit nahmen viele, besonders Klebs an, sie seien nichts als veränderte Leberbalken, andre dagegen erklärten sie für Gallengänge, seitdem ihr Zusammenhang mit den interacinösen Gallengängen nachgewiesen war (Waldeyer, Cornil), und behaupteten meist, sie entständen durch Knospung aus diesen.

Nun beobachten Charcot und Gombault, welche zusammen über Gallengänge arbeiteten, den Zusammenhang der fraglichen Gebilde nicht nur mit den normalen Gallengängen, sondern auch „à plein canal“ mit den Leberzellenbalken, wobei sich die Zellen letzterer allmählich umwandelten.

Kelsch und Kiener (32) beschrieben in einer gleichzeitig gemachten, aber später, als der Aufsatz von Charcot und Gombault, veröffentlichten Arbeit dasselbe, und gaben sogar eine vortreffliche Abbildung des kegelförmigen Mittelstückes, auf dem sich eine Vermehrung und Umwandlung der Leberzellen und eine Verjüngung der Leberbalken in die dünneren Gallengänge vollzieht.

Ackermann (35) hat auf Grund von Injectionspräparaten die Richtigkeit derartiger Angaben bestritten, indes kommt Orth neuerdings auf jene zurück und bildet eine solche Stelle ab (16. Bd. I Fig. 196), ohne die Entstehung durch Knospung für unmöglich zu halten.

In unserem Falle muss, trotzdem die Neubildung hier mutmasslich nicht durch Cirrhose bewirkt ist, auch eines von beiden stattgefunden haben, da ein drittes nicht denkbar ist. In der That sind bei Adenombildung und bei primärem Lebercarcinom beide Entwicklungsarten beobachtet worden. Jungmann (37) sah in einem Falle von Adenom, welches in Gestalt zahlreicher neugebildeter Gallengänge auftrat, stellenweise eine unmittelbare Fortsetzung derselben in Leberzellenbalken. Naunyn (42) kommt durch Beobachtung primärer Leberkrebse zu dem Schluss (S. 730), „dass sich die Epithelzellen der Gallengänge durch Wucherung an der Bildung von Geschwülsten beteiligen, die zweifellos als Carcinome anzusehen sind. Die Zellen der Neubildungen — fährt er fort — von epithelialem Character, die sogenannten Krebszellen, gehen jedenfalls nicht selten aus einer Wucherung der Gallengangsepithelien hervor; ob auch die Leberzellen sich an der Wucherung beteiligen, gelang mir nicht mit Sicherheit festzustellen; die Beobachtung des Ueberganges des Neoplasmas in das normale Leberparenchym schien dafür zu sprechen.“ Waldeyer (43) bestätigt Naunyn's Beobachtung. Perls (44) sah den Uebergang von „durch Bindegewebswucherung abgeschnürten Leberzellhaufen zu Carcinomalveolen“ ganz deutlich.

Es sind also in der That bei diesen epithelialen Neubildungen beide Entstehungsarten beobachtet worden.

In unserm Falle sehen wir Knospung in Gestalt solider Epithelstränge, und zwar anscheinend nur an neugebildeten Gallengängen. Ob auch eine Umwandlung von Leberzellen stattgefunden hat, ist nicht genau zu sagen. Im Stück IV habe ich zwar an einzelnen Stellen, wo die Grenze zwischen Binde- und Lebergewebe verhältnismässig scharf war, in diesem Grenzgebiete wiederholt

Zellenstränge gesehen, deren Aussehen für eine solche Umwandlung sprach. Ihre Zellen waren nämlich kleiner als Leberzellen, ähnelten also in der Beziehung den Gallengangsepithelien; wiederum aber unterschieden sie sich von letzteren durch die gelbliche Farbe ihres Leibes. Ihr Aussehen hat also von dem beider Zellenarten etwas. Da ich aber trotz langen Suchens Uebergänge dieser Stränge in Leberzellenbalken nicht gefunden habe, so muss ich die Frage offen lassen.

Bezüglich der Adenomentwicklung haben wir keine Ursache gefunden. Es muss demnach, wie so oft, genügen, den Fall in eine Gruppe von Erscheinungen einzureihen, deren Bau und sichtbare Wachstumsvorgänge uns bekannt sind, wenn uns auch die Ursachen der letzteren entgehen.

Herrn Professor Orth, meinem hochverehrten Lehrer, welcher in liebenswürdigster Weise diese Arbeit leitete, erlaube ich mir für seine Güte und Unterweisung den innigen Dank des Lernenden auszusprechen.

Figur 3 und 5 sind bei 340facher, Figur 4 und 6 bei 160facher Vergrösserung gezeichnet.

Literatur.

1. von Recklinghausen, Ueber die Ranula, die Cyste der Bartholin'schen Drüse und die Flimmercyste der Leber. Virchow's Archiv Bd. 84. S. 425.
2. Frerichs, Klinik der Leberkrankeiten.
3. Eberth, Cyste mit Flimmerepithel in der Leber. Virchow's Archiv Bd. 35. S. 478.

4. Friedreich, Cyste mit Flimmerepithel in der Leber. Virchow's Archiv Bd. 11. S. 466.
5. Davaine (über multiple Lebercysten), Gazette des Hôpitaux. 1852. und Schmidt's Jahrbücher[1]) Bd. 75. S. 282.
6. Hueter, Ein grosses Cystom der Leber. Göttinger Diss. 1887.
7. Bouchut (Lebercysten), Gazette des Hôpitaux. 1872, und Schmidt's Jahrbücher Bd. 158. S. 248.
8. Juhel-Rénoy, Observation de dégénérescence kystique du foie et des reins. Révue de médecine. Paris 1881. p. 929 und Centralblatt der med. Wissensch. 1882. S. 398.
9. Sabourin, Contribution à l'étude de la dégénérescence kystique du foie et des reins. Archives de physiologie normale et pathologique. 1882. p. 63, und Centralbl. f. d. med. Wissensch. 1882. S. 760.
10. Sabourin, A propos de deux kystes du foie d'origine biliaire. Le progrès médical. Paris 1884. Nr. 20.
11. Courbis, Note sur une dégénérescence kystique du foie et des reins. Lyon médical. 1877. No. 16, und Jahresberichte von Virchow-Hirsch. 1878. I. S. 239.
12. Cruveilhier, Anat. pathol. générale. II. S. 835.
13. Cruveilhier, Anat. path. du corps humain. Paris 1829—1835. Tome I. Livraison XII. p. 4. fig. 3.
14. North, Case of a cystic tumour of the liver, caused by impacted gallstone in common bile-duct. New-York. Medical Records. 1882. I. p. 344 und Virchow-Hirsch's Jahresber. II. S. 179.
15. Virchow's Archiv Bd. I. S. 114. Anmerkung.
16. Orth, Lehrb. d. spec. path. Anat. 1887. Bd. I.
17. British medical Journal. 1874. p. 700 (Operation einer Lebercyste) und Centralblatt f. Chir. 1875. S. 176.
18. Rokitanski, Lehrb. d. path. Anat. Wien 1861. Bd. 3. S. 263.
19. Wilks, Colloid Diseases of the liver. Transactions of the Pathological Society of London. 1859. Vol. 10. p. 178.
20. Bristowe, Association of cystic Disease of the liver and kidneys. Transact. of the path. Soc. Lond. 1859. Bd. 10. S. 174.
21. Hare, Transact. of the path. Soc. Lond. 1859. Bd. 10. S. 182.
22. Bristowe, Cystic Disease of the Liver, associated with similar Disease of the kidneys. Ibidem. 1856. Bd. VII. S. 229.
23. Virchow, D. krankhaft. Geschwülste.

1) Sind 2 Bücher angeführt, so enthält das zweite nur ein Referat.

24. Naunyn, Ueber eine eigentümliche Geschwulstform der Leber (Cystosarcoma hepatis). Müller's Arch. 1866. S. 710.

25. Baraduc, Kystes du foie. Bulletins de le Société anatomique de Paris. 1876. S. 247.

26. Babinski, Kystes multiples du foie et des reins. Bullet. de la Soc. anat. Paris 1882. S. 341.

27. Frarier, Hépatite avec dilatations des canaux biliaires, consécutive à une atrésie du canal choledoche. Ibidem. 1866. p. 56.

28. Joffroy, Dégénérescence kyst. des reins et du foie. Ebendaselbst. 1868. S. 231.

29. Leboucher, Kystes nombreux du foie et des reins. Ebendas. 1869. S. 243.

30. Calot, Dilatations des voies biliaires. Kystes purulents du foie. Ebendas. 1870.

31. Simmonds, Die knotige Hyperplasie und das Adenom der Leber. Arch. f. klin. Med. 1884. Bd. 34. S. 388.

32. Kiener et Kelsch, Note sur la néoformation de canalicules biliaires dans l'Hépatite. Archives de physiol. norm. et pathol. Paris 1876. S. 778.

33. Birch-Hirschfeld, Lehrb. d. path. Anat. 1877. S. 953.

34. Greenish, Ueber d. Adenom d. Leber. Wiener med. Jahrbücher. 1882. S. 411.

35. Ackermann, Ueber d. Neubild. von Gallengängen in der menschl. Leber. Sitzungsberichte d. naturforsch. Gesellsch. Halle, 28. Febr. 1880.

36. Kelsch et Kiener, Contributions à l'histoire de l'adénome du foie. Arch. de phys. norm. et path. Paris 1876. S. 622.

37. Jungmann, E., Ein Fall von cirrhot. Leber mit Adenombild. und Uebergang in Carcinom. Diss. Berlin 1881.

38. Wagner, E., Drüsengeschwulst der Leber. Archiv der Heilk. 1861. S. 473.

39. Eberth, D. Adenom der Leber. Virchow's Arch. 1868. Bd. 43. S. 1.

40. Friedreich, Ueber multiple knotige Hyperplasie der Leber und Milz. Virch. Arch. 1865. Bd. 3. S. 48.

41. Willigk, Beitrag zur Histogenese des Leberadenomes. Virchow's Archiv. 1870. Bd. 51. S. 208.

42. Lancereaux, Contribution à l'étude de l'hépato-adénome (adénome hépatique) etc. Gazette médicale de Paris. 1868. Bd. 23. Lieferung 45 und 50.

43. Naunyn, Ueber d. Entw. der Leberkrebse. Müller's Arch. 1866. S. 717.
44. Waldeyer, Die Entw. d. Carcinome. Virch. Arch. 1872. Bd. 55. S. 218.
45. Perls, Zur Histologie d. Lebercarcinoms. Virch. Arch. 1872. Bd. 56. S. 448.

1. 3/4

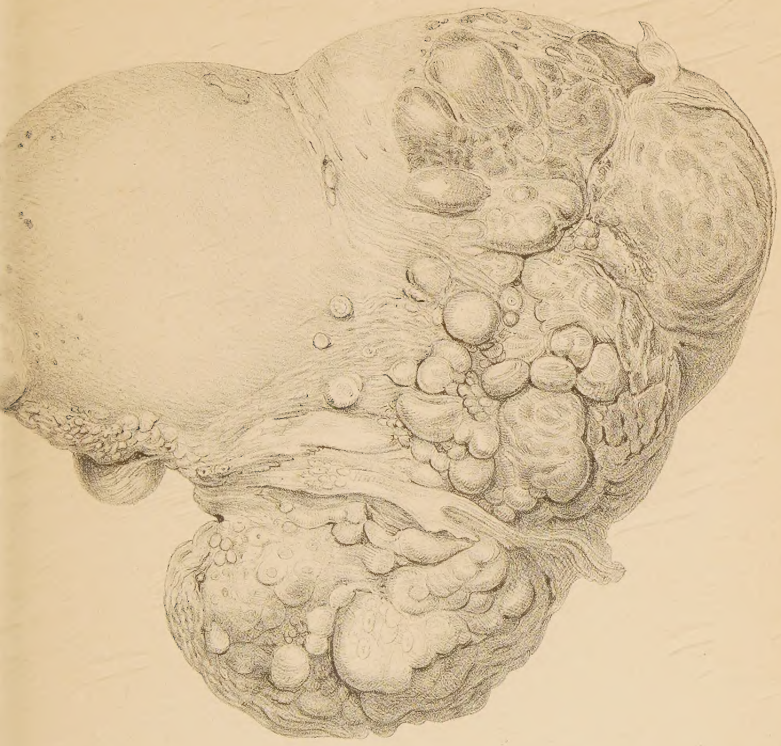

2. 3/4

Peters del. Alb. Schütze Lith. Inst. Berlin.

5.

3.

4.

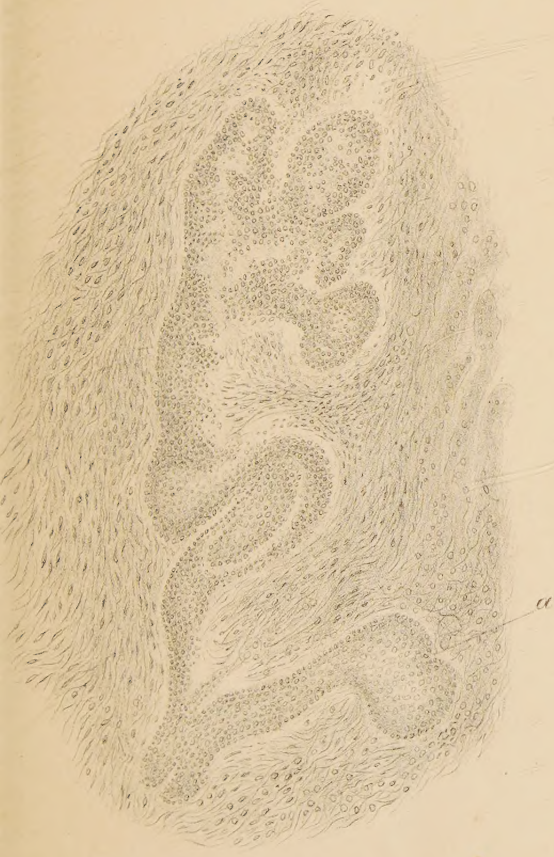

6.

Peters del.